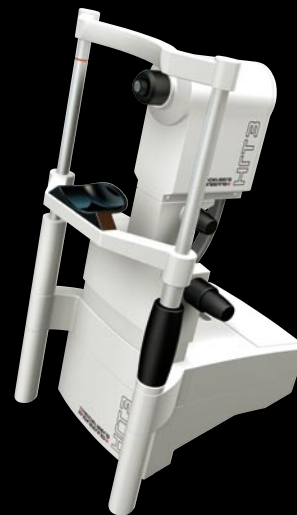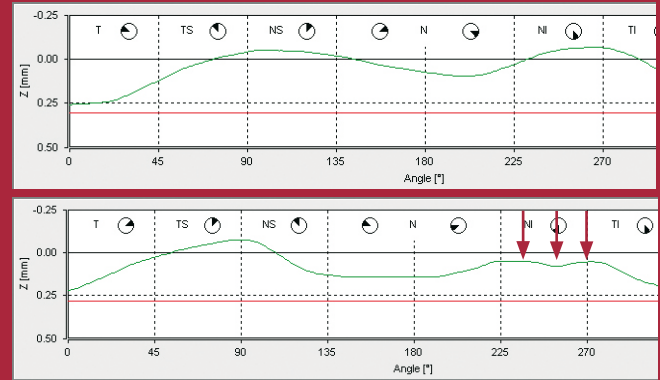


Interpretation der Erstuntersuchung in 60 Sekunden

HRT





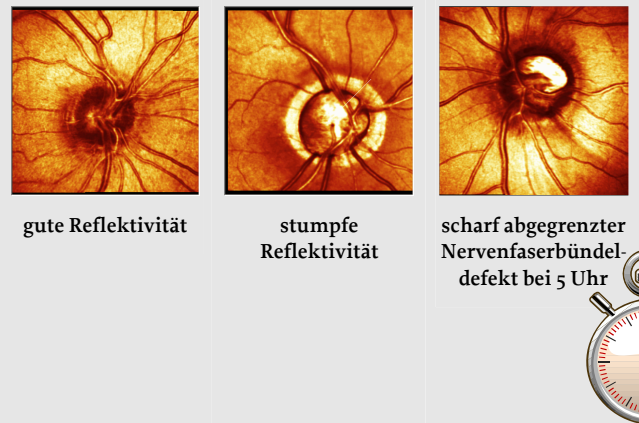
Interpretation der Erstuntersuchung in 60 Sekunden - Die sinnvolle Kombination der HRT-Informationen steigert Sensitivität und Spezifität der Diagnostik entscheidend

Reflektivität

Eine gesunde Nervenfaserschicht zeigt eine gute Reflektivität mit streifig radial laufenden Mustern.

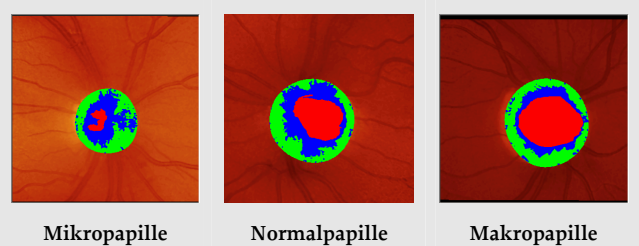
Bei sonst guter Bildqualität und Ausleuchtung fällt die geschädigte Nervenfaserschicht durch ihre stumpfe Reflektivität auf.

Nervenfaserbündeldefekte erscheinen als gegenüber dem gesunden Nachbargewebe scharf abgegrenzte Streifen mit reduzierter Reflektivität (dunkler) und laufen radial meist vom temporalen Randsaum weg.



Papillengröße


Einordnung der Papille als Mikro- (unter ca. 2 mm²), Makro- (ab ca. 3 mm²) oder Normalpapille. Auffällige Größenunterschiede zwischen rechtem und linkem Auge werden oft als Risikofaktor interpretiert.



Exkavationsform


Eine vertikal betonte Exkavationsform ist ein zusätzlicher Risikofaktor.

Große Papillen mit einer horizontal betonten Exkavation weisen eher auf eine physiologische Makropapille hin.



Randsaumkonfiguration


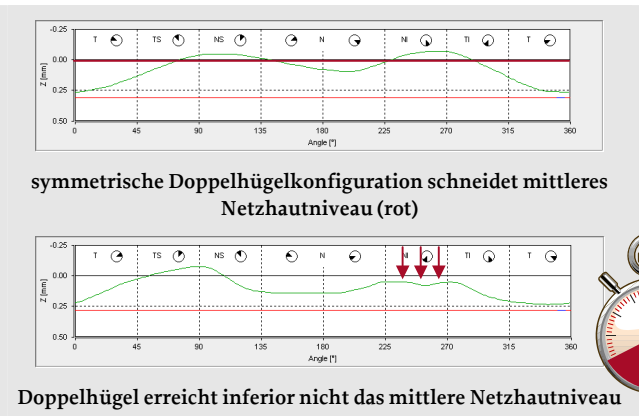
ISNT Regel für gesunde Papillen: Der inferiore Randsaum ist am breitesten, gefolgt vom superioren, nasalen und temporalen Randsaum. Ist die Papille temporal pathologisch randständig?



Bewertung des Höhenprofils entlang der Konturlinie

Es sollte eine symmetrische Doppelhügelkonfiguration des Höhenprofils entlang des zuvor abgegrenzten Papillenrandes vorliegen. Das Höhenprofil sollte das mittlere Netzhautniveau (0.00 -Linie) schneiden.

Bei Makropapillen verteilen sich die Nervenfaser über eine größere Fläche, und das Höhenprofil erreicht das mittlere Netzhautniveau oft nicht.





Randsaumvolumen

Das Randsaumvolumen sollte unabhängig von der Papillengröße mindestens 0,3 mm³ betragen.

Wie für alle stereometrischen Parameter wird auch hier der p-Wert der Regressionsanalyse berechnet und mit Hilfe der Ampelfarben bewertet (nur Premium Edition).

Parameters	global	normal range	p-value
disc area [mm ²]	2.46	1.63 - 2.43	-
cup area [mm ²]	1.05	0.11 - 0.68	0.03
rim area [mm ²]	1.41	1.31 - 1.96	0.03
cup/disc area ratio []	0.43	0.07 - 0.30	0.05
rim/disc area ratio []	0.57	0.70 - 0.93	> 0.5
cup volume [mm ³]	0.29	-0.01 - 0.18	0.05
rim volume [mm ³]	0.18	0.30 - 0.61	< 0.001
mean cup depth [mm]	0.24	0.10 - 0.27	> 0.5
maximum cup depth [mm]	0.75	0.32 - 0.76	> 0.5
height variation contour [mm]	0.23	0.31 - 0.49	0.03
cup shape measure []	-0.24	-0.28 - -0.15	> 0.5

Cup Shape Measure (CSM)

Die einheitenlose Kennzahl für die Form des Sehnervenkopfes CSM sollte mindestens -0,2 für Mikro- und Normalpapillen bzw. -0,1 (nicht selten größer oder gar leicht positiv) für Makropapillen betragen. Je negativer der Wert, um so unverdächtiger ist die Form des Sehnervenkopfes.

Wie für alle stereometrischen Parameter wird auch hier der p-Wert der Regressionsanalyse berechnet und mit Hilfe der Ampelfarben bewertet (nur Premium Edition).

Parameters	global	normal range	p-value
disc area [mm ²]	2.29	1.63 - 2.43	-
cup area [mm ²]	0.23	0.11 - 0.68	> 0.5
rim area [mm ²]	2.06	1.31 - 1.96	> 0.5
cup/disc area ratio []	0.10	0.07 - 0.30	> 0.5
rim/disc area ratio []	0.90	0.70 - 0.93	> 0.5
cup volume [mm ³]	0.01	-0.01 - 0.18	> 0.5
rim volume [mm ³]	0.67	0.30 - 0.61	> 0.5
mean cup depth [mm]	0.13	0.10 - 0.27	> 0.5
maximum cup depth [mm]	0.39	0.32 - 0.76	> 0.5
height variation contour [mm]	0.43	0.31 - 0.49	> 0.5
cup shape measure []	-0.22	-0.28 - -0.15	> 0.5

Diskriminanzfunktionen FSM und RB

Die FSM (Frederik S. Mikelberg) und die RB (Reinhard Burk) Diskriminanzfunktionen müssen positiv sein. Wird bei großen Papillen die FSM-Diskriminanzfunktion negativ, während die RB-Diskriminanzfunktion positiv bleibt, ist dies häufig ein Hinweis auf eine physiologische Makropapille.

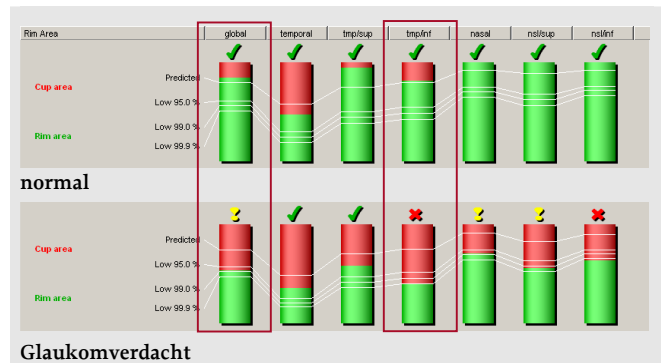
normal			
average variability (SD) [µm]	9	-	-
reference height [µm]	418	-	-
FSM discriminant function value []	4.76	-	-
RB discriminant function value []	2.40	-	-

pathologisch			
average variability (SD) [µm]	19	-	-
reference height [µm]	316	-	-
FSM discriminant function value []	-3.09	-	-
RB discriminant function value []	-1.28	-	-



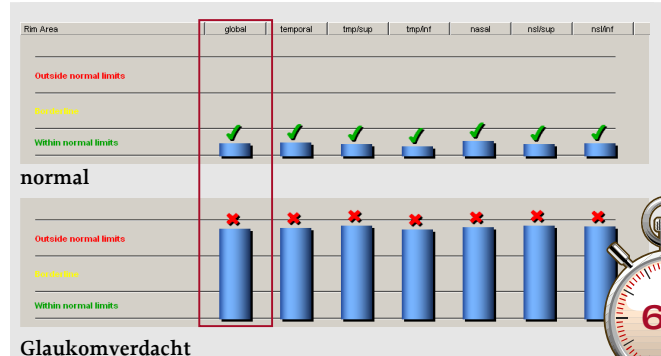
Moorfields Regressionsanalyse (MRA)

Die MRA bewertet die Randsaumfläche im Verhältnis zur Papillengröße. Liegt das temporale, speziell das temporal inferiore, ferner das globale MRA-Klassifikationsergebnis außerhalb normaler Grenzen (rotes Kreuz), bedeutet dies ein stark erhöhtes Glaukomrisiko (OHTS Studie). Bei Makro- oder Mikropapillen ist die Aussagekraft eingeschränkt.



Glaucoma Probability Score (GPS) (nur Premium Edition)

Der GPS bewertet vollautomatisch Steilheit, Größe und Tiefe des Sehnervenkopfes bzw. die Krümmung der peripapillären Retina. Liegt das globale Ergebnis der GPS-Analyse außerhalb normaler Grenzen (rotes Kreuz), bedeutet dies ein erhöhtes Glaukomrisiko. Bei Makro- oder Mikropapillen ist die Aussagekraft eingeschränkt.





Heidelberg Engineering GmbH · Tiergartenstr. 15 · 69121 Heidelberg · Germany
Tel. +49 6221 6463-0 · Fax +49 6221 646362 · www.HeidelbergEngineering.com

USA

Heidelberg Engineering, Inc. · 1499 Poinsettia Avenue, Suite 160 · Vista, CA 92081
Tel. +1 760-598-3770 · Fax +1 760-598-3060 · www.HeidelbergEngineering.com